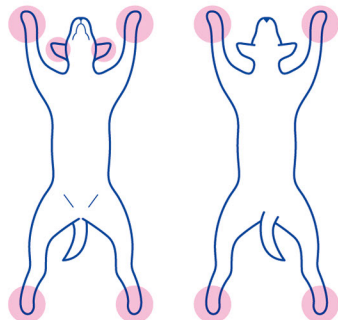




病変部位



プロフィール 犬種：プードル
年齢：7歳

キーワード 食物アレルギー、肢端（舐性）、耳介、局所のシャンプー

報告 動物病院（山梨県）

診断 食物アレルギー

症状 趾間に痒み、発赤、腫脹が認められ、舐める癖がみられた。耳道入り口の発赤及び腫脹。

治療 コルタバンス®（1日1回、7日間）

シャンプー 趾間のみアデルミル®にて洗浄（週に1回）

経過 症状の緩和が認められた。

製品



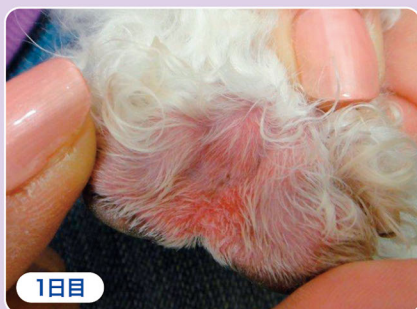
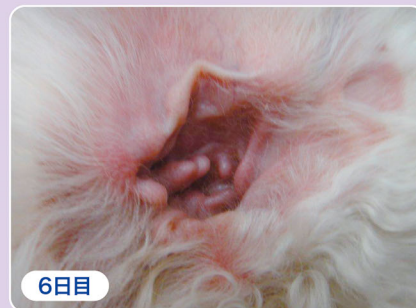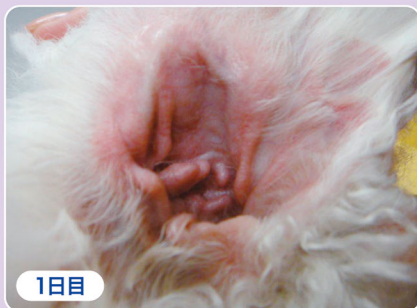コルタバンス®

有効成分：
ヒドロコルチゾンアセボン酸エステル(HCA)
効能又は効果：
犬のアレルギー性皮膚炎による症状の緩和



アデルミル®

セラミドと糖質を配合した、低刺激性
シャンプー



投与は7日間継続された。
撮影の都合により、6日目の写真を掲載。

担当医の
評価等

コルタバンス®の投与と局所のシャンプーにより、炎症や痒みは許容範囲内まで緩和できた。

ご報告いただいた動物病院様に御礼申し上げます。